

Н. В. НАУМОВА, Е. А. БОЛДОВСКАЯ, В. В. МАКУХИНА, В. А. КРУТОВА

ИНТРАОПЕРАЦИОННАЯ УЛЬТРАЗВУКОВАЯ НАВИГАЦИЯ ПРИ ХИРУРГИЧЕСКОМ ЛЕЧЕНИИ МИОМ МАТКИ

Базовая акушерско-гинекологическая клиника Федерального государственного бюджетного образовательного учреждения высшего образования «Кубанский государственный медицинский университет» Министерства здравоохранения Российской Федерации, ул. Зиповская 4/1, Краснодар, Россия, 350072.

АННОТАЦИЯ

Цель. Улучшение результатов хирургического лечения миом матки с использованием интраоперационной ультразвуковой навигации.

Материалы и методы. Под наблюдением находились 74 женщины с миомами матки, обследованные и оперированные эндоскопическим доступом с применением до- и интраоперационных методов эхографической диагностики. Контрольную группу составили 74 пациентки с миомами матки, которым проводили традиционное ультразвуковое исследование органов малого таза до и после операции.

Результаты. Применение интраоперационной трансвагинальной и лапароскопической эхографии уменьшает время хирургической ревизии, снижает частоту интра- и послеоперационных осложнений, частоту рецидивов в послеоперационном периоде.

Заключение. Интраоперационная ультразвуковая навигация представляет собой ценный метод исследования, позволяющий четко определить объем хирургического вмешательства, обеспечить его безопасность, а также более точно оценивать адекватность проведенного хирургического лечения.

Ключевые слова: интраоперационная ультразвуковая навигация, миома матки, лапароскопическая эхография

Для цитирования: Наумова Н.В., Болдовская Е.А., Макухина В.В., Крутова В.А. Интраоперационная ультразвуковая навигация при хирургическом лечении миом матки. *Кубанский научный медицинский вестник*. 2018; 25(1): 30-33. 46-49. DOI:10.25207 / 1608-6228-2018-25-1-30-33

For citation: Naumova N.V., Boldovskaya E.A., Makukhina V.V., Krutova V.A. Intraoperative ultrasound navigation in surgical treatment of uterine myomas. *Kubanskij nauchnyj medicinskij vestnik*. 2018; 25(1): 30-33. (In Russ., English abstract). DOI: 10.25207/1608-6228-2018-25-1-30-33

N. V. NAUMOVA, E. A. BOLDOVSKAYA, V. V. MAKUKHINA, V. A. KRUTOVA

INTRAOPERATIVE ULTRASOUND NAVIGATION IN SURGICAL TREATMENT OF UTERINE MYOMAS

Fundamental Obstetric-Gynecological Clinic of Kuban State Medical University of Ministry of Healthcare of the Russian Federation, Zipovskaya str., 4/1, Krasnodar, Russia, 350072.

ABSTRACT

Aim. Improvement of the results of surgical treatment of uterine myomas using intraoperative ultrasound navigation.

Materials and methods. 74 women with uterine myomas under supervision were examined and operated with endoscopic access using pre- and intraoperative methods of echographic diagnostics. The control group consisted of 74 patients with uterine myomas who underwent traditional ultrasound examination of pelvic organs before and after the operation.

Results. The use of intraoperative transvaginal and laparoscopic echography reduces the time of surgical revision, reduces the frequency of intra- and postoperative complications, and the frequency of relapses in the postoperative period.

Conclusion. Intraoperative ultrasound navigation is an important research method to clearly define the scope of the surgery, ensure its safety, and also more accurately assess the adequacy of the surgical treatment performed.

Keywords: intraoperative ultrasound navigation, uterine myoma, laparoscopic echography

Введение

В настоящее время хирургия органов малого таза практически немыслима без полноценной ультразвуковой ревизии, что отмечается в работах крупных отечественных и зарубежных авторов [1, 2]. Обнаружение внутриорганных образований

небольших размеров (в том числе небольшие миоматозные узлы), не деформирующих контуры и полость матки, является довольно сложной задачей, их интраоперационное выявление сопровождается значительной травматизацией миометрия [3].

С появлением интраоперационной трансвагинальной (ИОТВЭ) и лапароскопической (ЛЭ) ультразвуковой навигации расширяются возможности более четко идентифицировать структуру патологических образований независимо от их величины и локализации, выявить патологические процессы, которые не были диагностированы при трансабдоминальной (ТАЭ) и трансвагинальной эхографии (ТВЭ), а также обеспечить контроль эффективности выполнения хирургического вмешательства и предотвратить интраоперационные осложнения [4, 5]. Большая мобильность и высокая информативность, отсутствие лучевой нагрузки и относительно небольшая стоимость явились предпосылками для интенсивного исследования и применения возможностей интраоперационной ультразвуковой навигации в гинекологии [6]. Важно отметить, что в последние годы было создано новое поколение ультразвуковых приборов для диагностической и интраоперационной эхографии, использование которых позволяет более четко идентифицировать структуру патологических образований независимо от их величины и локализации.

Разработка и внедрение в практику специальных эндоскопических ультразвуковых датчиков с управляемой головкой, а также возможность доплеровского исследования кровотока, дают возможность еще более расширить диагностические возможности данного метода [5].

Цель исследования: улучшение результатов хирургического лечения миом матки с использованием интраоперационной ультразвуковой навигации.

Материалы и методы

Под наблюдением находились 74 женщины с миомами матки, обследованные и оперированные эндоскопическим доступом с применением до- и интраоперационных методов эхографической диагностики. Контрольную группу составили 74 пациентки с миомами матки, которым проводили традиционное ультразвуковое исследование органов малого таза до и после операции. Исследование проводилось на базе отделений оперативной гинекологии и лучевой диагностики Базовой акушерско-гинекологической клиники Кубанского государственного медицинского университета. Возраст пациенток составил от 25 до 45 лет в основной группе (средний возраст $38,6 \pm 0,2$ лет), от 27 до 45 лет в контрольной группе (средний возраст $38,9 \pm 0,2$ лет).

На дооперационном этапе трансабдоминальное и трансвагинальное сканирование органов малого таза выполнено на аппаратах GE Voluson E6 (Австрия) с возможностью трехмерного посрезового анализа изображения, интерактивной 3D-реконструкцией и RealTime 4D трансабдоминальным и трансвагинальным датчиками объемного сканирования в реальном времени; Philips HD11 XE (Голландия) - датчиками

внутриполостным широкополосным микроконвексным C9-5EC, конвексным C6-3; FlexFocus500 B-KMedical (Дания) - датчиками внутриполостным микроконвексным 7,5 МГц и конвексным 3,5 МГц. Интраоперационная эхография выполнена на УЗ-сканере FlexFocus800 B-KMedical (Дания) датчиками трансабдоминальным 8764 (3,5-6 МГц), внутривагинальным 8819 (9-5 МГц) и 4-way лапароскопическим 8666-RF с гибкой управляемой головкой (10-4,3 МГц) для полипозиционного исследования. Лапароскопический датчик вводили в брюшную полость через специальный 10-мм троакар. Для улучшения визуализации во время операции перед лапароскопической эхографией в брюшную полость вводили около 500-600 мл стерильного физ. раствора; при контактной визуализации поверхность органа увлажняли с помощью ирригатора. Продолжительность интраоперационной ультразвуковой навигации составила от 4 до 10 минут (в среднем $7 \pm 1,6$ мин).

Лапароскопия выполнялась по общепринятой методике с помощью лапароскопа фирмы "Karl-Storz" (Германия). В послеоперационном периоде УЗ-мониторинг проводился на 1-е и 4-е сутки после операции, а также через 1, 3 и 6 месяцев после операции. При этом оценивали размеры послеоперационного рубца на матке, восстановление кровотока в зоне операции, отсутствие отграниченных жидкостных скоплений в зоне операции.

Для статистического анализа данных использовали пакет Statistica 6.0. Различия между группами считали значимыми при $p < 0,05$ [7].

Результаты и обсуждение

Во время лапароскопических и гистероскопических миомэктомий размеры матки соответствовали 8-16 нед. беременности (в среднем $9,1 \pm 2,5$ нед.); при этом было обнаружено от 1 до 9 миоматозных узлов. Из всех интраоперационно диагностированных миоматозных узлов, узлы синтерстициальной локализацией составили в основной группе 41,5%, в контрольной группе 40,0%; субсерозные миоматозные узлы – 23,8% в основной группе и 24,2% в контрольной; субмукозные миоматозные узлы – 9,1% в основной группе, и 7,4% в контрольной; узлы смешанной локализации – 25,6% в основной группе и 28,1% в контрольной группе (рисунок). В основной группе пациенток на дооперационном этапе было выполнено комплексное трансвагинальное (ТВУЗИ) и трансабдоминальное (ТАУЗИ) ультразвуковое исследование органов малого таза.

В основной группе пациенток на дооперационном этапе было выполнено комплексное трансвагинальное (ТВУЗИ) и трансабдоминальное (ТАУЗИ) ультразвуковое исследование органов малого таза. При этом процент ложноотрицательных результатов составил 8%, ложноположительных – 3%. Диагностическая точность метода составила 68%. На интраоперационном этапе визуальный

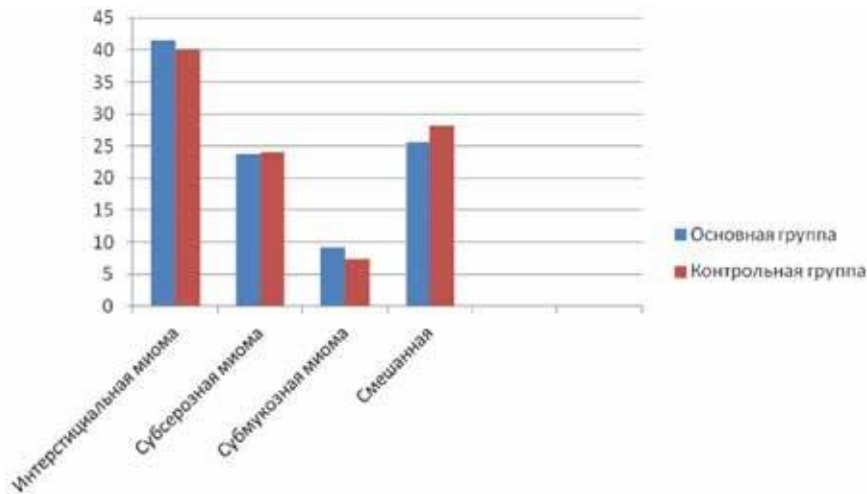


Рис. 1 Локализация миоматозных узлов у пациенток в основной и контрольной группах, %.
Fig. Localization of myomatous nodes in patients in the main and control groups, %.

Таблица 1 / Table 1

Сравнительная оценка информативности различных методов до- и интраоперационной диагностики миом матки в основной группе

Comparative evaluation of the informative value of various methods pre- and intraoperative diagnosis of myoma of the uterus in the main group

	Методы диагностики				
	ТВУЗИ+ТАУЗИ	ЛС+ГС	ИОТВЭ	ЛЭ	ИОТВЭ+ЛЭ
Чувствительность	86%	87%	93%	96%	98%
Специфичность	50%	100%	100%	100%	100%
Диагностическая точность	68%	93%	96%	98%	99%

Таблица 2 / Table 2

Продолжительность операции, объем кровопотери, интра- и послеоперационные осложнения в основной и контрольной группах у пациенток с миомами матки

Duration of operation, volume of blood loss, intraoperative and postoperative complications in the main and control groups in patients with uterine myomas

Признак	Основная группа (n=74)	Контрольная группа (n=74)
Длительность операции (мин), M±m	78±11,5*	93±15,1*
Интраоперационные осложнения:	0	1
-перфорация стенок матки	0	1
-перфорация кишечника		
Объем кровопотери (мл), M±m	134±24,7*	170±30,2*
Послеоперационные осложнения (гематомы в зоне операции на матке)	0	2
Частота повторных оперативных вмешательств	0	4

Примечание: контрольная группа – пациентки, которым интраоперационная эхография не проводилась; M – средняя, ±m – стандартная ошибка среднего; * – p<0,05.

осмотр при лапароскопии (ЛС) и гистероскопии (ГС) показал ложноотрицательный результат в 10% случаев, диагностическая точность методов ЛС и ГС составила 93%. Сочетанное применение интраоперационной трансвагинальной эхографии (ИОТВЭ) и лапароскопической эхографии (ЛЭ) позволило дополнительно выявить еще 14 миомато-

зных узлов, не определенных на дооперационном этапе и интраоперационном визуальном осмотре. При этом диагностическая точность метода составила 99% (табл. 1).

Из данной таблицы видно, что использование интраоперационной ультразвуковой навигации (ИОТВЭ+ЛЭ) значительно повышает эффектив-

ность лапароскопической миомэктомии. Кроме того, использование метода интраоперационной ультразвуковой навигации повлияло на ход операции у 36,7% пациенток. При небольших размерах интерстициальных узлов и отсутствии деформации наружных контуров матки интраоперационная ультразвуковая навигация помогла уточнить локализацию и расположение миоматозных узлов, проконтролировать ход операции, полноту иссечения миоматозных узлов, избежать развития интраоперационных осложнений.

Применение интраоперационной ультразвуковой навигации позволило сократить объем операции в среднем на 15 мин. в основной группе по сравнению с контрольной группой, уменьшить объем кровопотери в основной группе на 40 мл, уменьшить количество интра- и послеоперационных осложнений, снизить частоту повторных оперативных вмешательств и рецидивов миом матки (табл. 2).

Заключение

Применение интраоперационной ультразвуковой навигации (ИОТВЭ+ЛЭ) должно рассматриваться как обязательное условие при выполнении хирургических вмешательств на органах малого таза, в том числе при лапароскопических и гистероскопических миомэктомиях. Основными преимуществами интраоперационной эхографии являются уменьшение времени оперативного вмешательства, снижение объема кровопотери, отсутствие интра- и послеоперационных осложнений, снижение частоты рецидивов миом матки и количества повторных оперативных вмешательств. Кроме того, интраоперационная ультразвуковая навигация позволяет определить оптимальный объема операции; контролировать ход выполнения оперативного вмешательства; оценить адекватность и полноту проведенного оперативного лечения. Высокая диагностическая точность метода (99%) интраоперационной ультразвуковой навигации делает его незамени-

мым при операциях на органах малого таза. Данный метод по праву может считаться «золотым стандартом» интраоперационной диагностики.

ЛИТЕРАТУРА / REFERENCES

1. Шевченко Ю.Л. Интраоперационное ультразвуковое исследование в частной хирургии. М.: Медицина; 2006. 239 с. [Shevchenko Y.L. Intraoperative ultrasound in private surgery. M.: Medicine; 2006. 239 p. (In Russ.)].
2. Letterie G.S., Marshall L. Evaluation of real-time imaging using a laparoscopic ultrasound probe during operative endoscopic procedures. *Ultrasound in Obstetrics and Gynecology*. 2000; 16(1): 63.
3. Каптушева Л.М. Егикян И.М. Трансвагинальная гидролапароскопия в обследовании пациенток с бесплодием. *Вопр. гин., акуш. перинатологии*. 2005; 4(5): 49-53. [Kaptusheva L.M. Yeghikyan I.M. Transvaginal hydrolaparoscopy in a study of patients with infertility. *Vopr. gin., acoustics. and perinatology*. 2005; 4(5): 49-53. (In Russ.)].
4. Болдовская Е.А. Хирургическое лечение объемных образований периапулярной области и поджелудочной железы в условиях ультразвуковой навигации: Автореф. дисс... канд. мед. наук. Краснодар, 2012. 162. [Boldovskaya E.A. Surgical treatment of voluminous formations of the periampullar region and pancreas in conditions of ultrasound navigation: Avtoref. diss... kand. med. nauk. Krasnodar, 2012. 162. (In Russ.)].
5. Хачатрян А.К. *Интраоперационная и лапароскопическая эхография в репродуктивной гинекологии*. Учебное пособие. М.: МИА; 2013. 67 с. [Khachatryan A.K. *Intraoperative and laparoscopic echography in reproductive gynecology*. Tutorial. Moscow: MIA; 2013. 67 p. (In Russ.)].
6. Буланов М.Н. Ультразвуковая гинекология. Курс лекций. М.: Видар; 2017. 560 с. [Bulanov M.N. Ultrasound gynecology. Lecture course. M.: Vidar; 2017. 560 p. (In Russ.)].
7. Халафян А.А. STATISTICA 6. *Математическая статистика с элементами теории вероятности*. Учебник. М.: БИНОМ; 2010. 496 с. [Khalafyan A.A. STATISTICA 6. *Mathematical statistics with elements of probability theory*. Textbook. Moscow: BINOM; 2010. 496 p. (In Russ.)].

Поступила / Received 09.01.2018

Принята в печать / Accepted 11.02.2018

Авторы заявили об отсутствии конфликта интересов / The authors declare no conflict of interest

Контактная информация: Болдовская Елена Александровна; тел. +7(918) 449-19-74; e-mail: mensfild-park@rambler.ru; Россия, 350072, г. Краснодар, ул. Зиповская, д. 4/1.

Corresponding author: Elena A. Boldovskaya; tel.: +7(918) 449-19-74; e-mail: mensfild-park@rambler.ru; 4/1, Zipovskaya str., Krasnodar, Russia, 350072.