



№ 19/02-173 от 12.02.2019г.

на № _____ от _____
**Отзыв о применении аппарата Flex Focus 800 для трансректального
ультразвукового 3D исследования в колопроктологическом отделении
Московского клинического научного центра им. А.С. Логинова.**

Отделение колопроктологии МКНЦ специализируется на оказании высокотехнологичного лечения больным с доброкачественными и злокачественными новообразованиями толстой кишки, анального канала, внебрюшинными опухолями малого таза, воспалительными заболеваниями кишечника и общепроктологическими заболеваниями. Ежегодно в отделении выполняется более 1000 оперативных вмешательств: порядка 400 операций выполняется по поводу колоректального рака, 300 – при заболеваниях общепроктологического профиля.

Важную роль в оказании высокотехнологичного лечения играет точная диагностика заболевания с целью разработки индивидуализированного плана лечения пациента, что является залогом успеха в трудных клинических ситуациях.

Наряду с такими лучевыми методами как магнитно-резонансная томография (МРТ) и мультиспиральная компьютерная томография (МСКТ) большую диагностическую ценность в выявлении патологий органов малого таза имеют методы ультразвуковой диагностики, что обусловлено технической простотой выполнения исследования, компактностью оборудования. Врач – колопроктолог в условиях смотрового кабинета в течение первичного приема может выполнить ультразвуковое исследование за короткий промежуток времени и получить полное представление о функциональных и органических патологических изменениях органов малого таза, не прибегая к более сложным и трудоемким лучевым методам диагностики.

Ультразвуковое исследование прямой кишки – это информативный и безболезненный метод, который позволяет получить полное представление о состоянии органов малого таза и наличия в них патологии. Оборудование позволяет фиксировать фото и видео, что особо информативно для консультации и получения второго мнения специалистов в любой клинике мира.

В отделении проведена успешная клиническая апробация, продемонстрировавшая высокую диагностическую ценность аппарат Flex Focus 800 для ультразвуковой диагностики заболеваний прямой кишки, органов малого таза и функциональных нарушений тазового дна.

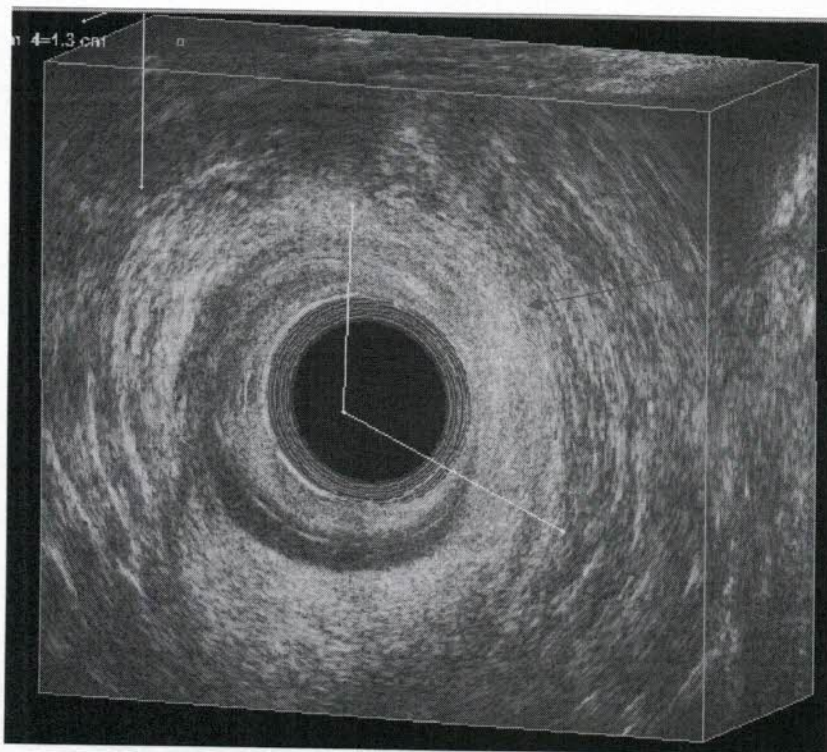
Аппарат Flex Focus 800 оснащен 3D датчиками с величиной сканирования 360 градусов, позволяющий выполнять 3-х мерную высокодетализированную ультразвуковую томографию малого таза.

Трансректальное ультразвуковое исследование является важным диагностическим инструментом в следующих клинических ситуациях:

1. Свищи прямой кишки – помогает визуализировать расположение свищевого хода и его топографическое взаимоотношение с элементами наружного и внутреннего сфинктера прямой кишки, соседними органами и структурами, выявить наличие затеков, уточнить расположение внутреннего отверстия свища;
2. Анальная инконтиненция после хирургических вмешательств на анальном канале и прямой кишке, перианальной области – выявить анатомическое повреждение внутреннего сфинктера и выбрать вариант хирургического восстановления его целостности;
3. Дисфункция тазовой промежности – диагностировать наличие ректоцеле, энтероцеле, цистоцеле, выпадение слизистой прямой кишки, оценить степень выраженности патологии;
4. Парапроктит – ультразвуковое исследование является необходимым и чрезвычайно важным на этапе предоперационной подготовки пациентов с острым парапроктитом. Метод позволяет максимально рано выявлять воспалительные изменения в параректальной клетчатке, локализовать патологический процесс с учетом топографо-анатомического расположения по отношению к мышцам тазовой диафрагмы, соседним органам и структурам.
5. Рак средне- и нижеампулярного отдела прямой кишки, анального канала – для ранних опухолей позволяет с большей диагностической точностью, по сравнению с МРТ, определить послойно глубину распространения и выявить наличие пораженных регионарных лимфатических узлов, что позволяет выбрать оптимальный протокол комбинированного (химио-лучевого) лечения.

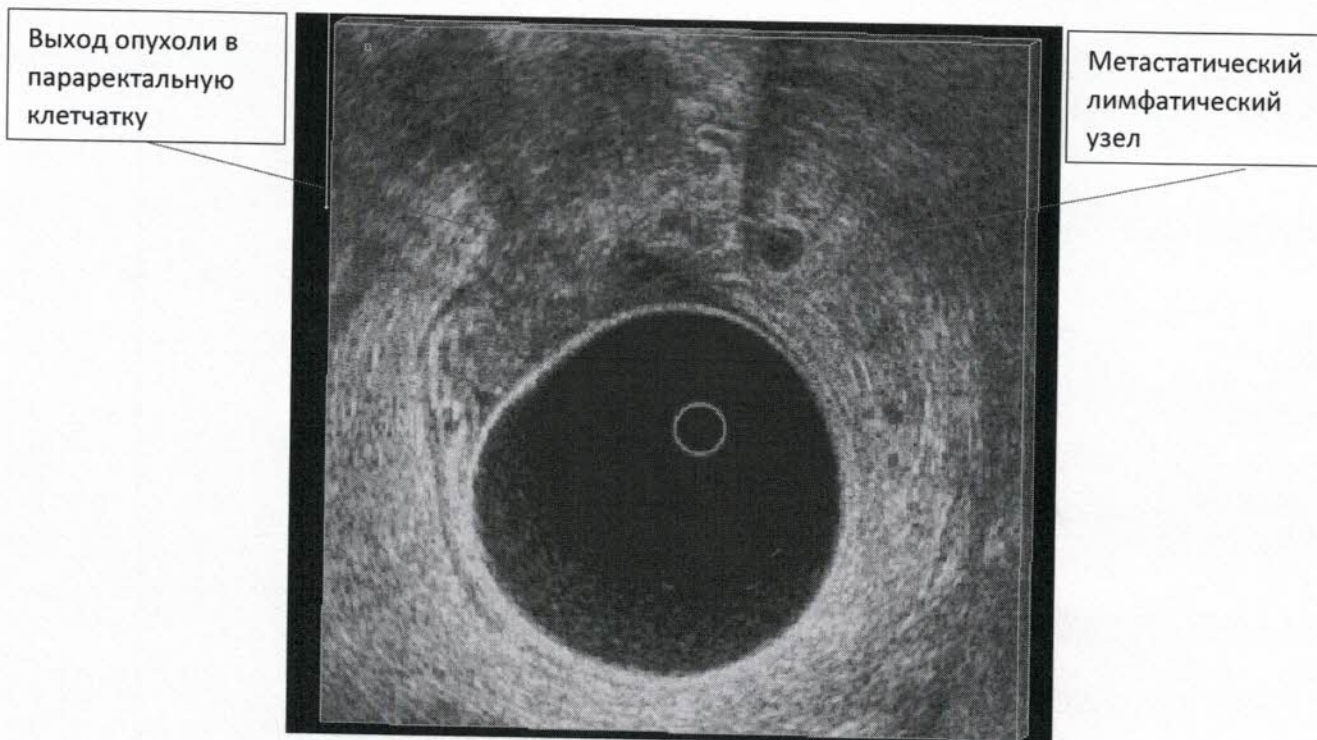
Клинические примеры применения аппарата для ультразвуковой диагностики в отделении колопроктологии МКНЦ им. А.С. Логинова

Клинический пример №1: повреждение внутреннего сфинктера с развитием у пациента анальной инконтиненции (стрелками обозначена зона где внутренний сфинктер поврежден).

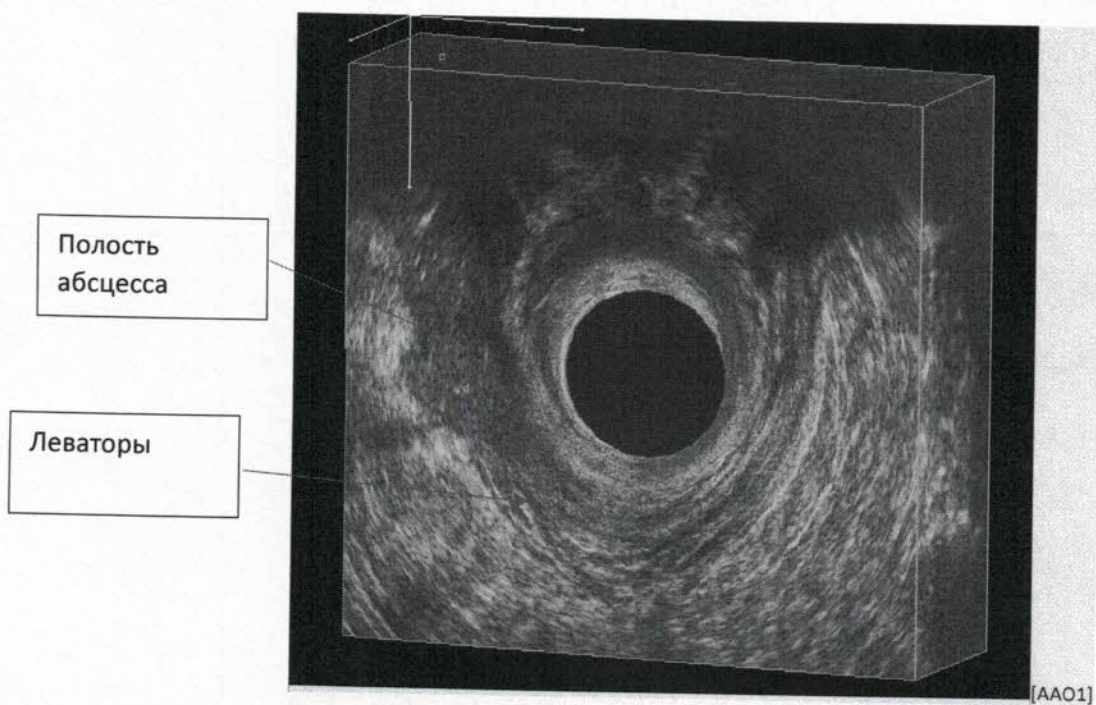


Отсутствие
внутреннего
сфинктера с 12 до
4 часов условного
циферблата

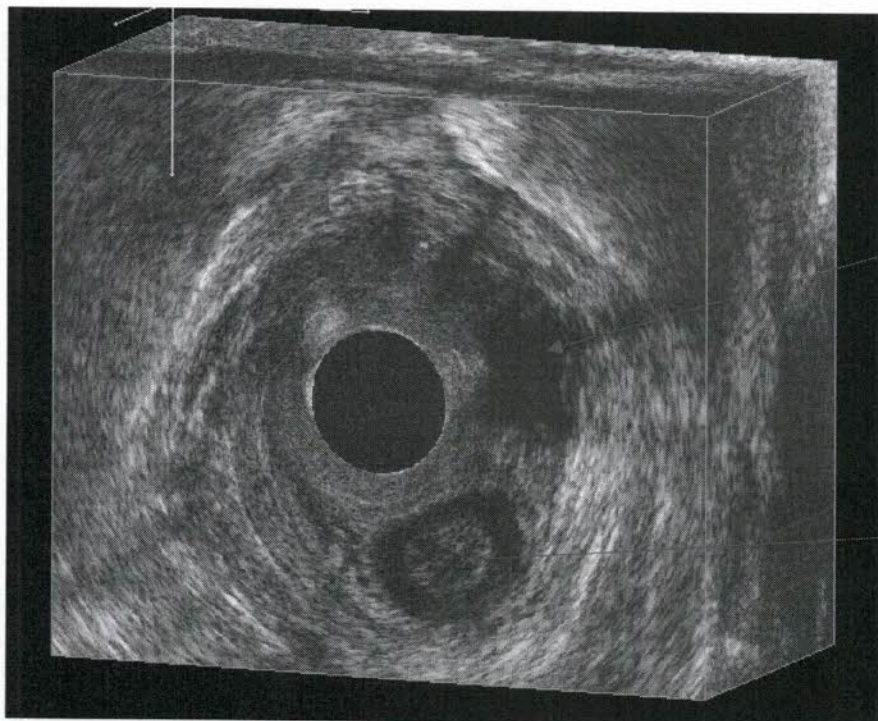
Клинический пример №2: рак прямой кишки uT3aN+Mx. Трансректальное УЗИ помогает определить глубину инвазии опухоли в параректальную клетчатку и визуализировать пораженные метастазами лимфатических узлов (указано стрелками выход опухоли за пределы кишечной стенки и метастатический параректальный лимфатический узел).



Клинический пример №3: передний парапроктит. На УЗ исследовании видна зона распространения гнойного процесса, его топография по отношению к мышцам – леваторам.



Клинический пример №4: дисфункция тазовых органов. УЗИ помогает выявить причину нарушения функции тазовых органов. В данном случае приведен пример энтероцеле. При котором петля тонкой кишки пролабирует мышечную диафрагму таза (указано стрелкой).



Тонкая кишка
пролабирует
тазовую
диафрагму

Смещение
прямой кишки
относительно
сагитальной
оси влево

Таким образом метод трансректальной ультразвуковой диагностики является чрезвычайно важным и ценным в диагностике и выборе оптимальной тактики лечения при сложных функциональных нарушениях органов малого таза, гнойно-септических заболеваниях прямой кишки и промежности, помогает в выборе оптимального комбинированного и комплексного лечения при злокачественных новообразованиях прямой кишки и анального канала.

Директор ГБУЗ МКНЦ им. А.С. Логинова
член- корр. РАН, д.м.н., проф.,
заведующий кафедрой
факультетской хирургии №2 МГМСУ им. А.И. Евдокимова

И.Е. Хатьков

Исп. Атрощенко А.О.
8-926-265-58-85